

Ist die Blasenlähmung durch Nerven Anastomose heilbar?

Dr. med. Harald Burgdörfer, Hamburg

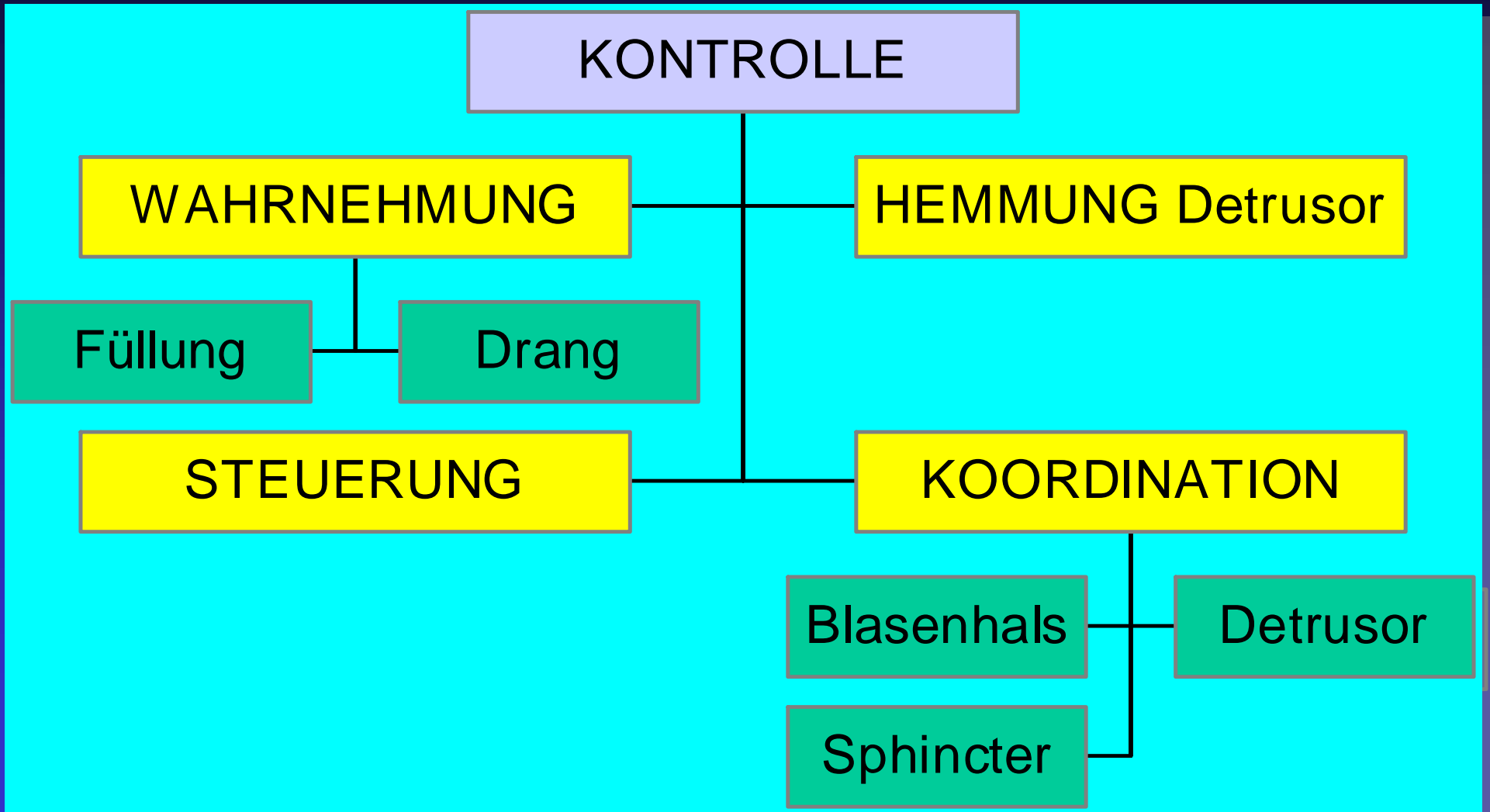
Wissenschaftlicher Beirat für Neuro-Urologie der DMGP

Gründungsmitglied des AK „Urologische Rehabilitation Rückenmarkverletzter“

Gründungsmitglied des Ärzte-AK der ASBH Hamburg






Kontrolle der Blasenfunktion

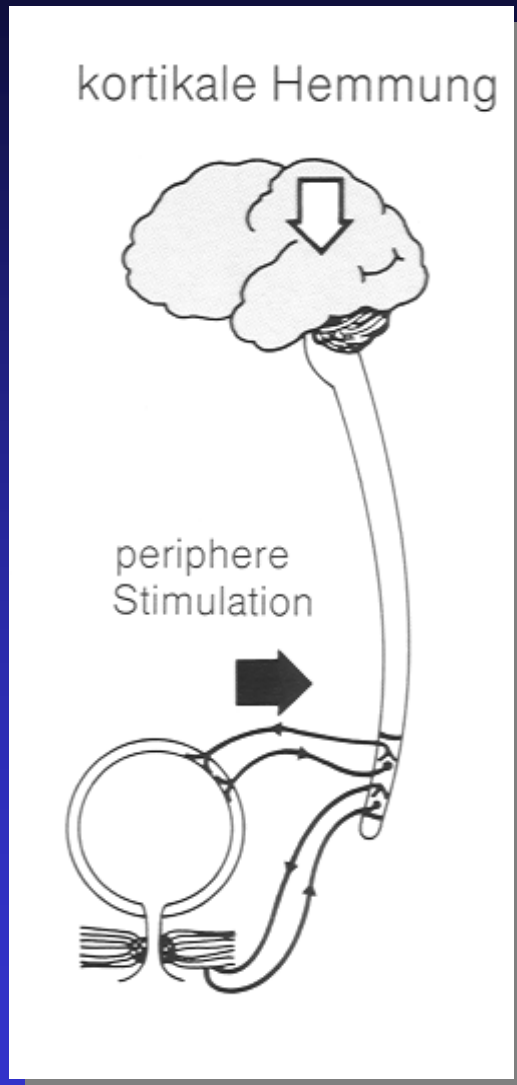


Kontrolle der Blasenfunktion

- Wahrnehmung
- **Hemmung**
- Steuerung
- Koordination

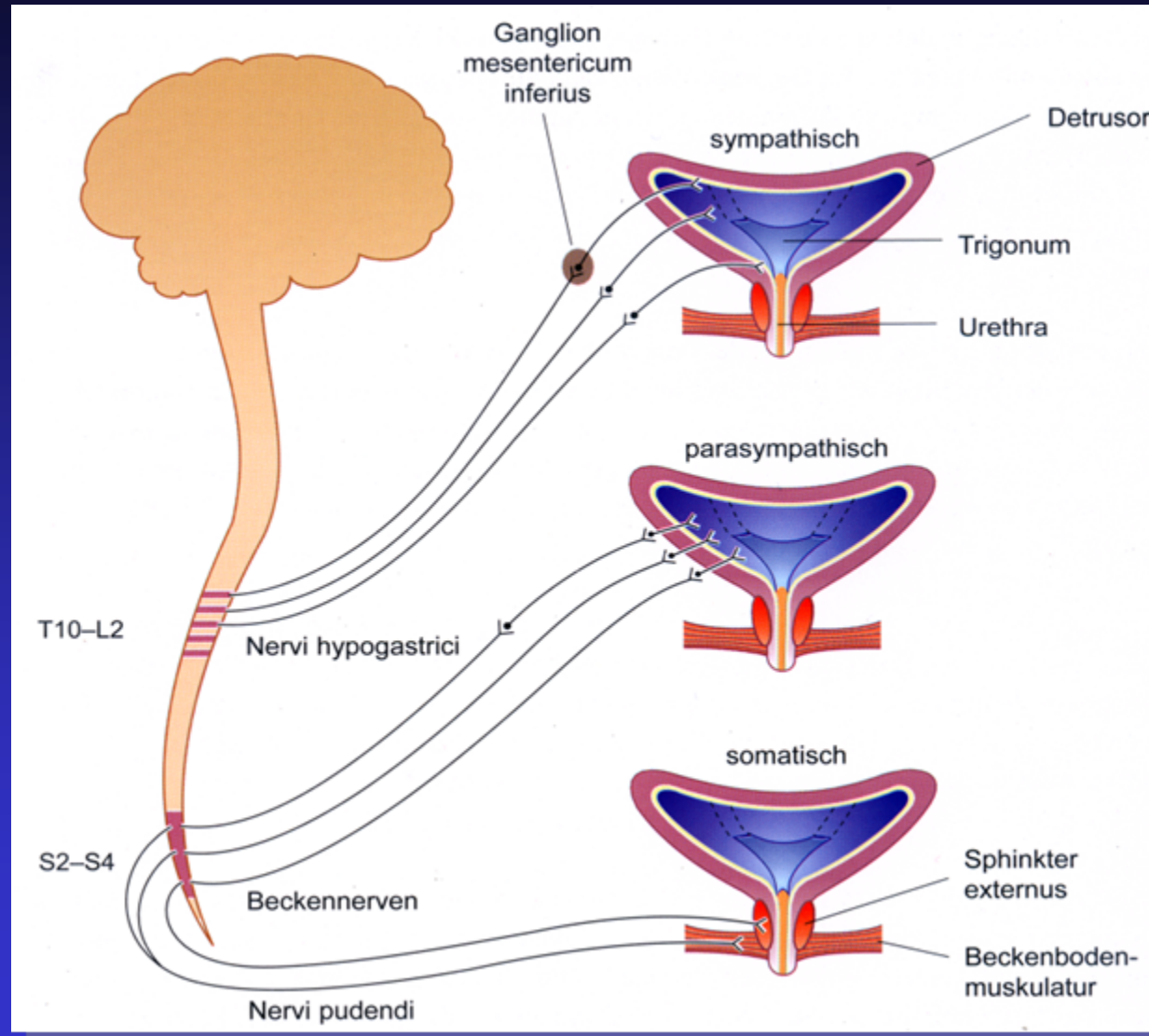


Normale kortikale Funktion






Die zentrale Hemmung paßt sich dem Ausmaß der Afferenzen/Stimulation an, die Blase speichert problemlos.

Motorische Blaseninnervation

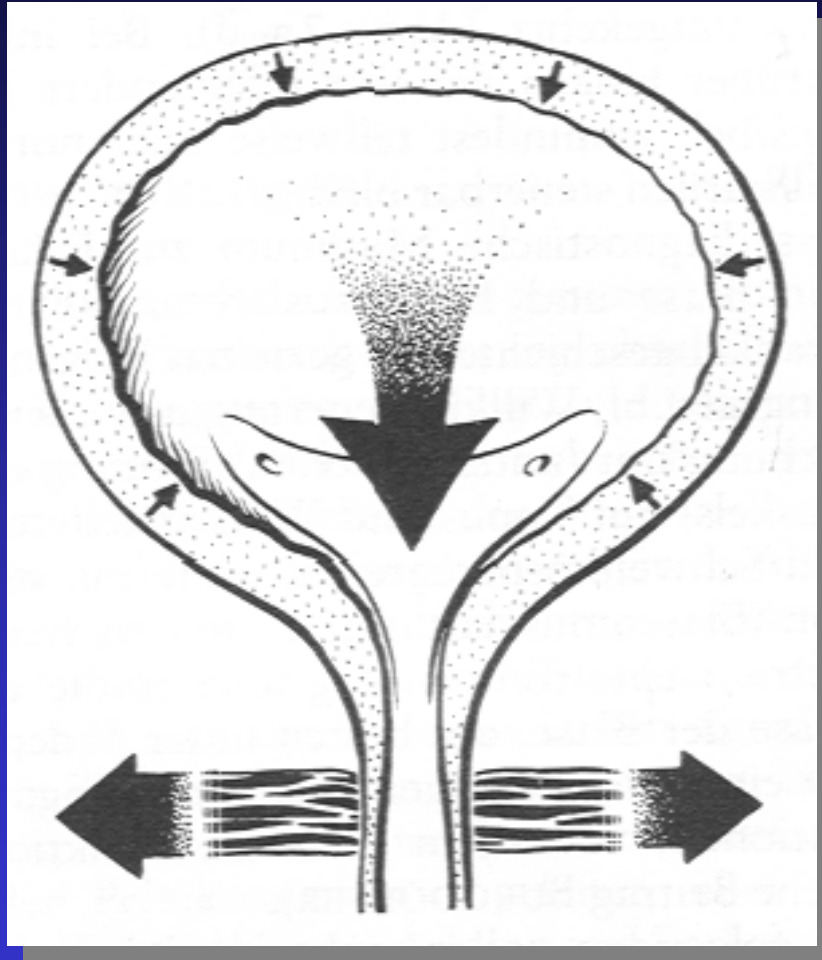


Kontrolle der Blasenfunktion

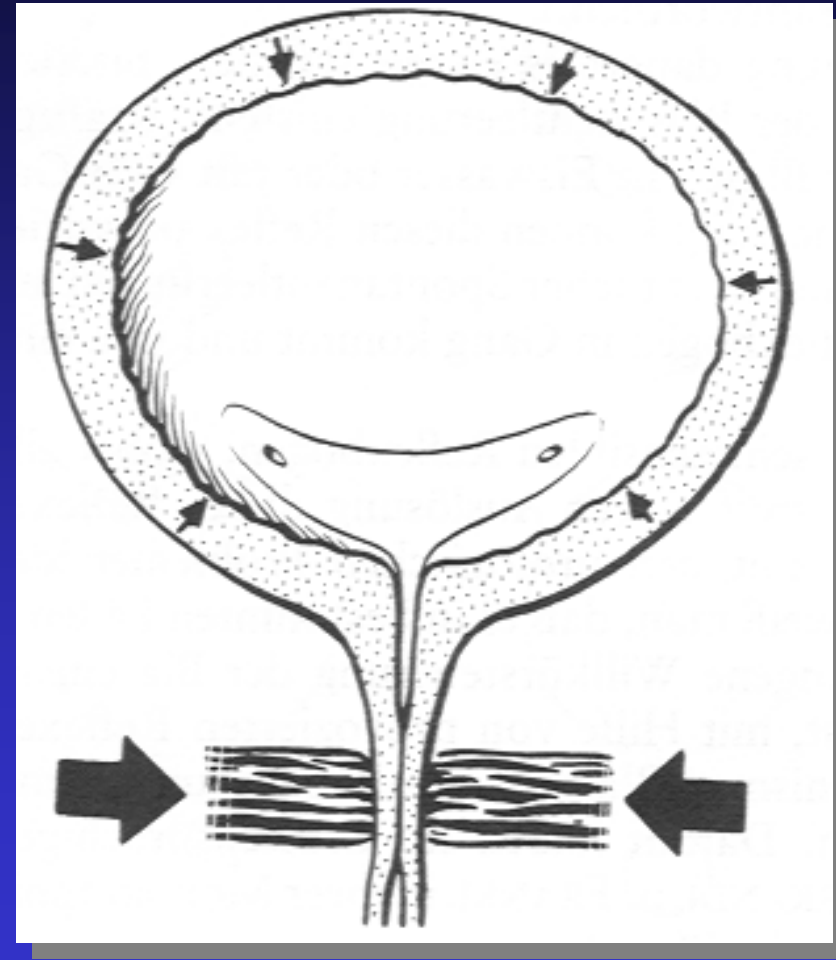
- Wahrnehmung
- Hemmung
- Steuerung
- Koordination



Schließmuskel-Koordination

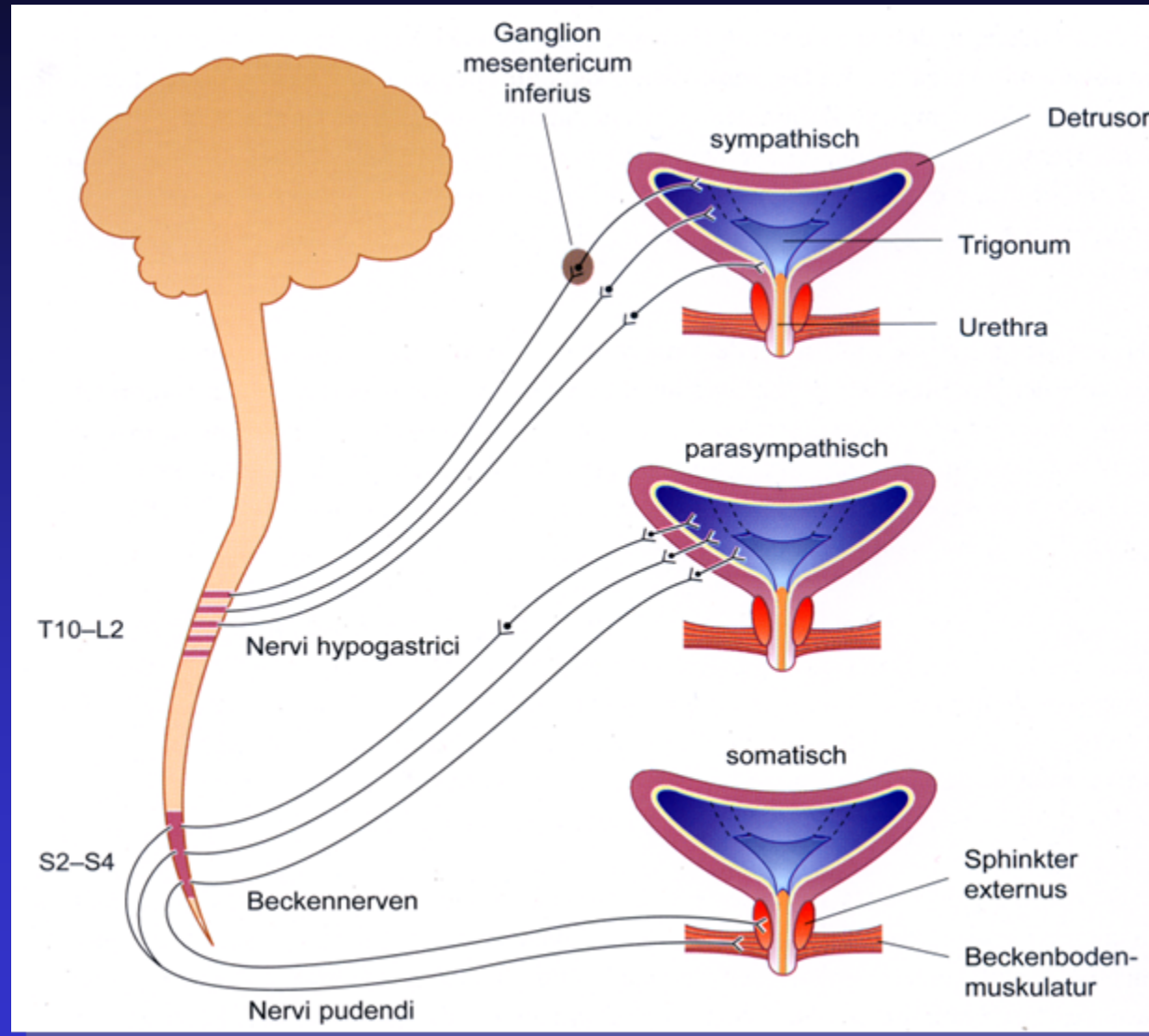


gut = Synergie



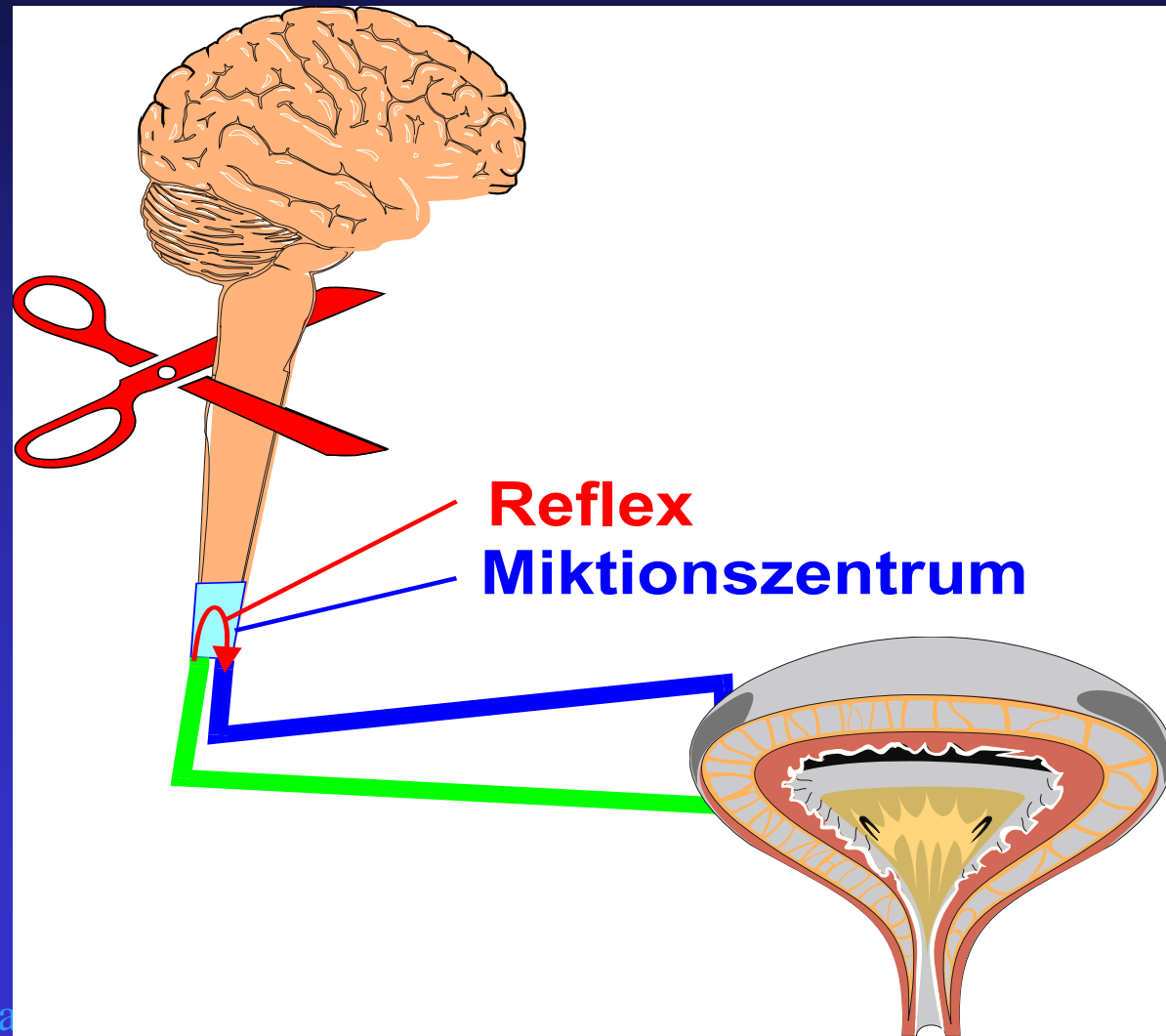
fehlend = Dyssynergie

Motorische Blaseninnervation



Reflexblase

Reflexblase (QSL oberhalb S2 /1 Lendenwirbel)



Reflexblase mit DSD

(spastische Blasenlähmung)

- Wahrnehmung
- Hemmung
- Steuerung
- Koordination

fehlt

fehlt

fehlt

fehlt

Risiken und Komplikationen bei NBS

durch fehlende Koordination (z. B. DSD)

- Blasenmuskulatur-Hypertrophie (Balkenblase)
- erhöhter **Blasendruck** (Detrusordruck)
- reduzierter, oft stotternder **Harnfluß**
- **Restharn**
- Gefährdung oberer Harntrakt (**OHT**) und Nieren (Stauung, Reflux)
- **Infekte** des oberen und unteren Harntraktes

Risiken und Komplikationen bei NBS

durch fehlende Koordination (z. B. DSD)

- Reduzierte **Compliance** (Blasendehnbarkeit)
- Reduzierte **Nierenfunktion** bis zum -versagen
- erhöhter Druck in der hinteren Harnröhre
- **Infekte** der männlichen Samenrüsen und Samenwege (z.B. Prostatitis, Epididymitis)
- reduzierte **Fertilität**
- sekundäre Blasenenge

Nerven-Anastomosen nach Querschnittlähmung

Seit 1906 sind weltweite experimentelle neurochirurgische Eingriffe mit dem Ziel von Funktions-Verbesserungen an Beinen, Darm und Blase bekannt

CREATING NEW FUNCTIONAL CONNECTIONS WITH PERIPHERAL NERVES

- 1) Dr. Giorgio Brunelli (Italy)
- 2) Dr. Shaocheng Zhang (China)
- 3) Dr. A Livshits (Russia & Israel)
- 4) Dr. Chuan-Guo Xiao (China)
- 5) Dr. Marc Tadie (France)
- 6) Drs. Carl-Axel Carlsson (Sweden)
- 7) Dr. Hiroyasu Makino (Japan)
- 8) Dr. L. W. Freeman (USA)
- 9) Dr. A. Chiasserini (France)
- 10) Drs. Charles Frazier & Charles Mills (USA)
- 11) Dr. Basil Kilvington (Australia)



Nerven-Anastomosen nach Querschnittlähmung

Aus der geringen Zahl der Anwendungen (1 – 30 Pat. je Methode) bis zum Jahre 2003 und der (noch?) fehlenden Verbreitung lässt sich folgern, dass befriedigende Ergebnisse im Sinne einer **alltagsrelevanten Funktions-Verbesserung** letztlich (noch?) nicht oder nicht ausreichend reproduzierbar erzielt wurden. Ausnahmen **Livshits** und **Xiao?**



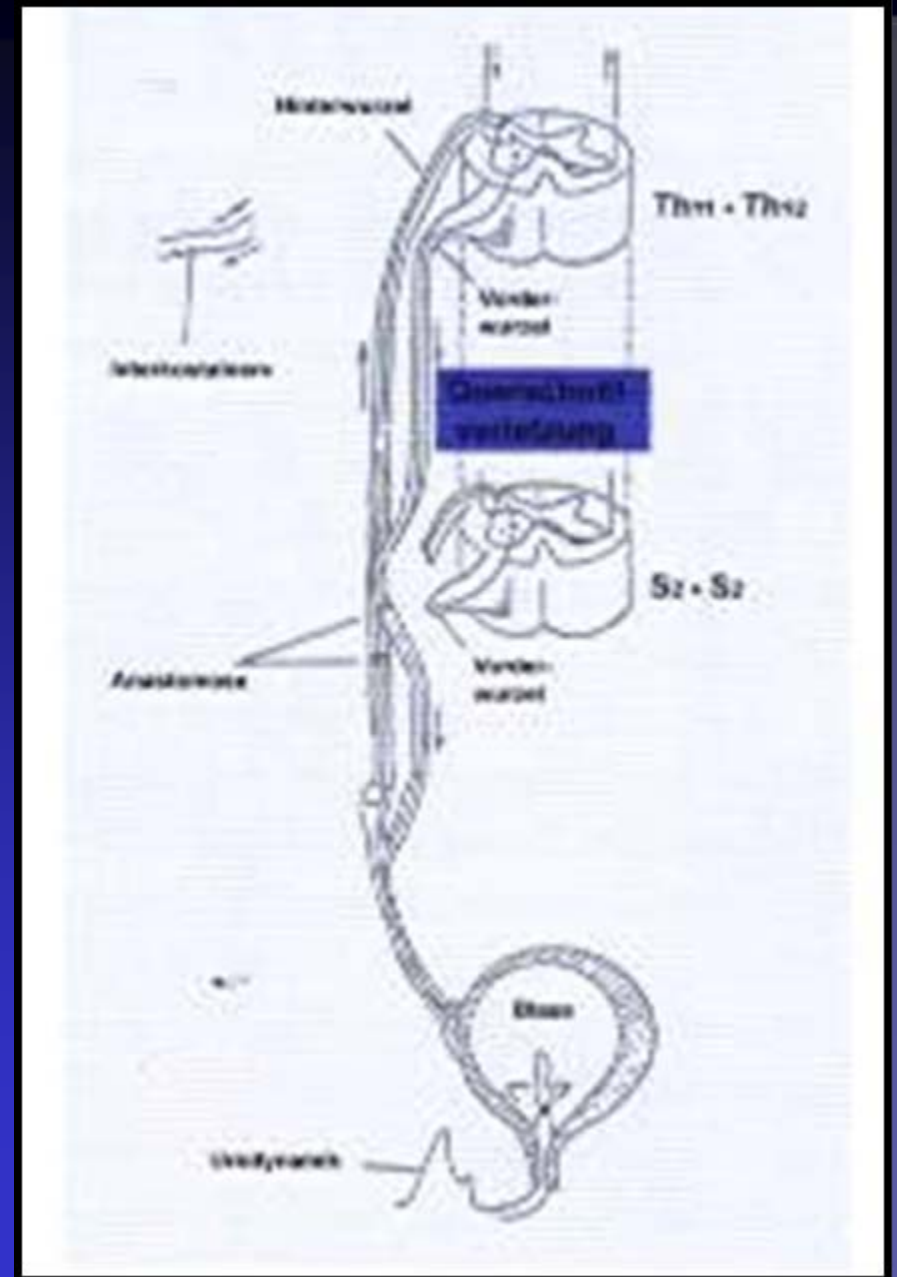
Nerven-Anastomosen nach Querschnittlähmung

Für eine verbesserte Blasenfunktion erscheinen derzeit zwei Formen der Anastomosen interessant

- Nach **Livshits und Baskov**: Mit (Intercostal-) Nerven der Segmente Th11 und Th12 über die Läsion nach S 2 und S 3
- Nach **Xiao et al.** unterhalb der Läsion von L5 auf S 2 oder S 3 („neuer Haut-Spinal-Blasen-Reflexbogen“)

Nerven-Anastomose nach Livshits et al.

- Die RM-Verletzung überschreitende Anastomosen (Verbindungen) der **Vorder- und Hinterwurzeln** von Th 11 + 12 auf S 2 + 3
- Danach Reflexauslösung über Afferenzen **aus der Blase** über Th 11 + 12



Nerven-Anastomose nach Livshits et al.

Berichtete Ergebnisse 10 – 12 Mon. postop. bei
11 Patienten

- Reflexlose Blasen (schlaff gelähmt; LMNL)
 - Wiedererlangte Sensorik
 - Abnahme (Normalisierung) der Kapazität
 - Zunahme des Miktionsvolumens mit Reduzierung des Restharns

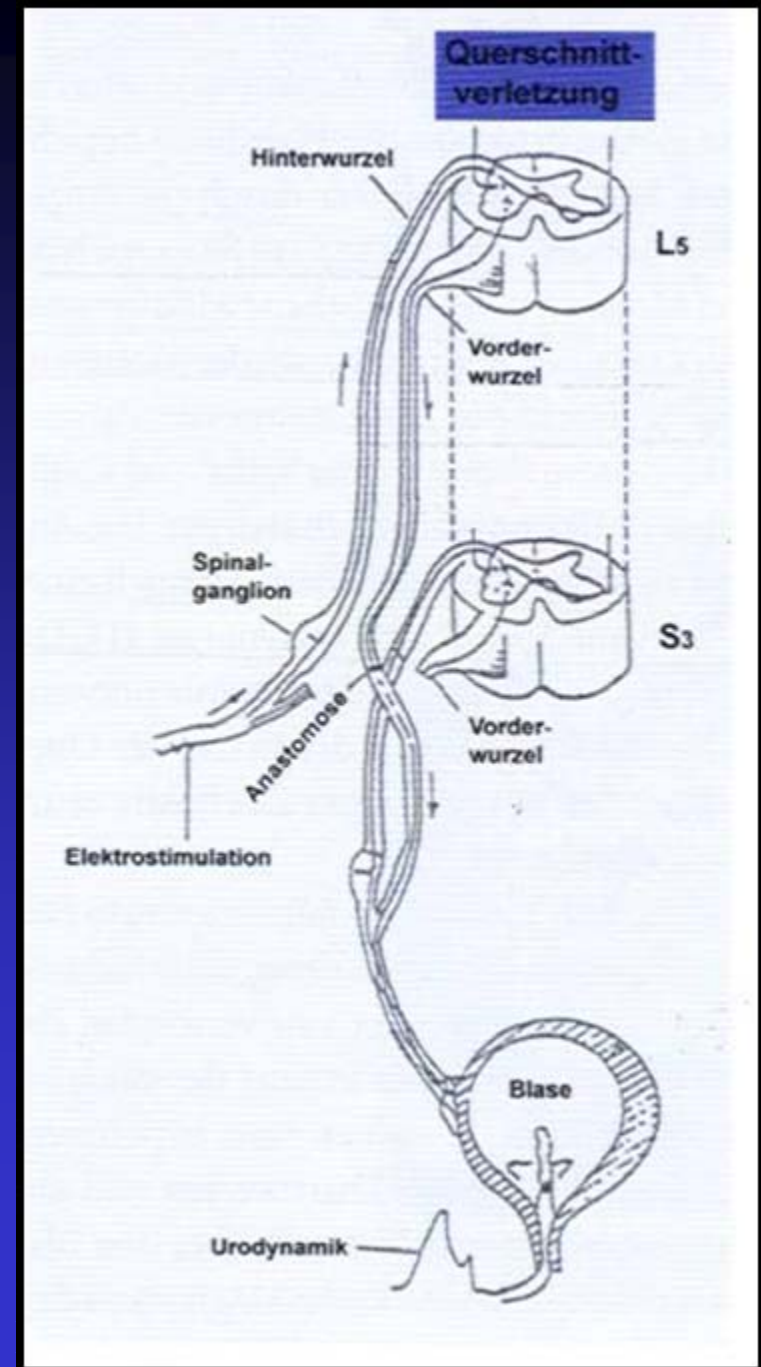
Nerven-Anastomose nach Livshits et al.

Fortsetzung Ergebnisse

- Entleerung über „Miktionsreflex“ bei 8 Patienten
- Entleerung über Bauchpresse bei 3 Patienten
- Rückkehr von Genitalreflexen
(Bulbocavernosus-, Cremaster- und Analreflex)

Nerven-Anastomose nach Xiao et al.

- Unterhalb der RM-
Verletzung einseitige
Anastomose
(Verbindung) lediglich
der **Vorderwurzel** von
L 5 auf S 3
- Danach Reflexauslösung
über **Haut-Afferenzen**
(oder durch Elektro-
stimulation) aus L 5



Nerven-Anastomose nach Xiao et al.

- Lt. einer bis 2005 noch unveröffentlichten Arbeit sollen bis 2004 weitere 92 Patienten operiert worden sein.
- Indikationen:
 - Reflexblasen (spastisch gelähmte Blasen; UMNL)
 - Reflexlose (schlaff gelähmte; LMNL) Blasen
- Patienten
 - Erworbene Querschnittlähmung
 - Angeborene Querschnittlähmung (Kinder mit MMC)

Nerven-Anastomose nach Xiao et al.

Berichtete Ergebnisse 12 – 18 Mon. postop. (n = 15)

- Bei Reflexblasen (in ca. 2/3 der Fälle)
 - Nahezu unveränderte Kapazität
 - Mäßige Abnahme des Miktionsdruckes
 - Markante Steigerung der Harnflußrate
 - Markante Reduzierung des Restharns
 - durch Abnahme/Überwindung der DSD
 - Miktionsauslösung durch Kratzen der Haut

Nerven-Anastomose nach Xiao et al.

Berichtete Ergebnisse 12 – 18 Mon. postop. (n = 20)

- Bei Reflexlosen Blasen (in ca. 3/4 der Fälle)
 - Zunahme der Kapazität
 - Zunahme des Miktionsdruckes
 - Steigerung der Harnflußrate
 - Reduzierung des Restharns
 - Entleerung durch Bauchpresse??

Nerven-Anastomose nach Xiao et al.

- Seit 9/05 sind auch die ersten 3 (bis 7/06) Patienten in Europa (Univ.-Klinik Tübingen) von Neurochirurgen und Urologen zusammen operiert.
 - Große PR-Aktion
 - Noch keine veröffentlichten postop. Ergebnisse, da für eine Erfolgsbeurteilung noch zu früh bzw. Patientenkollektiv zu klein

Juli 2005: Urologe (A) 2005 – 44: 756 - 761

Urologe [A] 2005 · 44:756–761
DOI 10.1007/s00120-005-0849-x
© Springer Medizin Verlag 2005

K.-D. Sievert · C.-G. Xiao · J. Hennenlotter · J. Seibold · A. S. Merseburger
J. Kaminski · U. Nagele · A. Stenzl

Willentlich steuerbare Miktion durch intradurale Nerven-anastomose

Zusammenfassung

Hintergrund. Für den Neurourologen ist eine der größten Herausforderungen die Wiederherstellung der willentlich steuerbaren Miktion bei Patienten mit einer kompletten Querschnittlähmung,

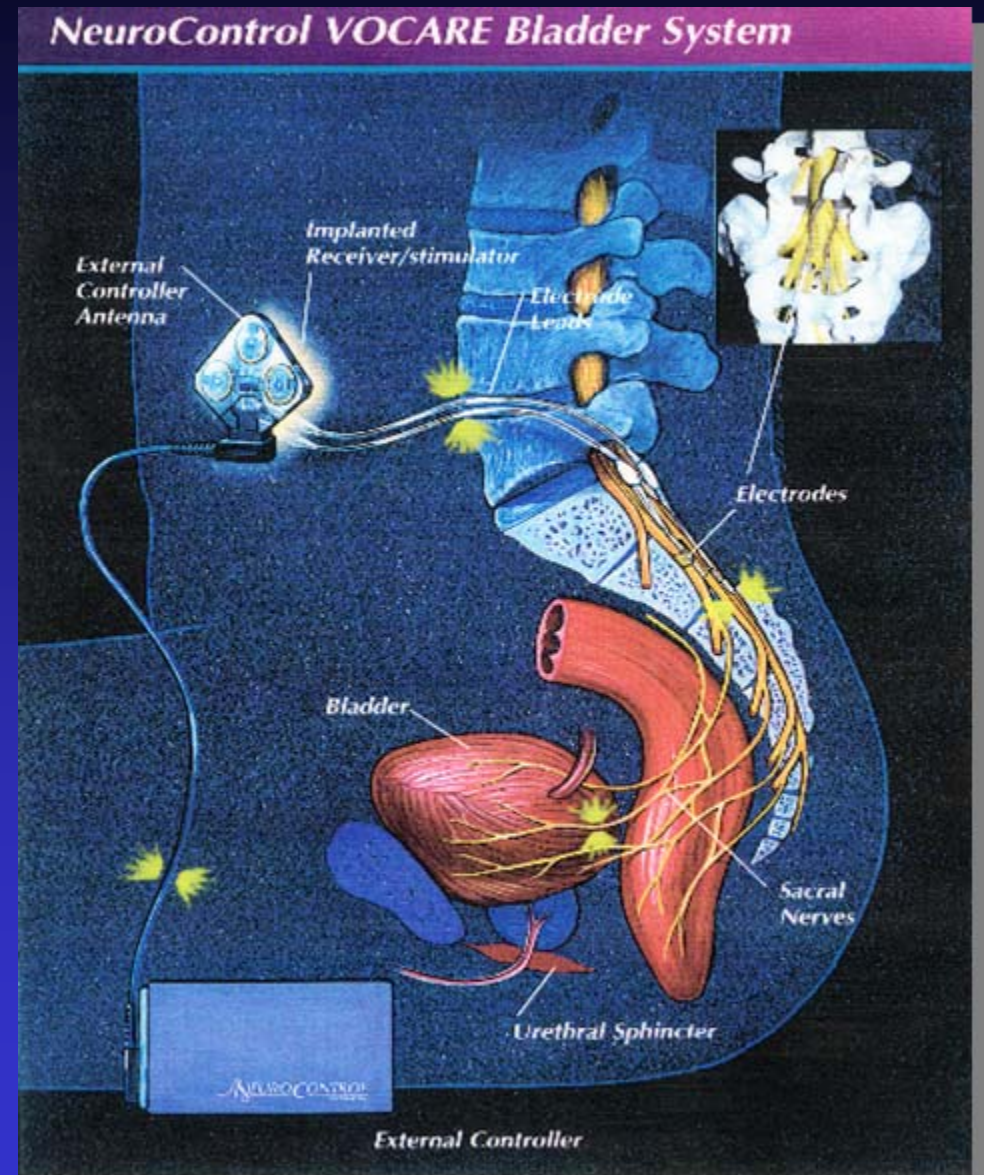
nach der Verletzung die Regeneration positiv zu beeinflussen.

Klinische Gegenwart. Bereits 1967 wurde über die nervale Rekonstruktion der Harnblase bei Patienten berichtet. In

Blasenstimulator

Vorderwurzel-
Stimulator nach
Brindley (SARS) mit
sacraler Deafferentation
nach **Sauerwein**
(SDAF)
kontrolliert

- Blase
- Mastdarm
- Erektion, Lubrikation



Behandlungsoptionen bei Reflexblase mit DSD

Während der Erstrehabilitation oder später

Intermittierender Katheterismus
und Anticholinergika

Reflexentleerung

SDAF + SARS
Blasenstimulator

Suprapubischer DK

Kondomurinal

Sphincterotomie

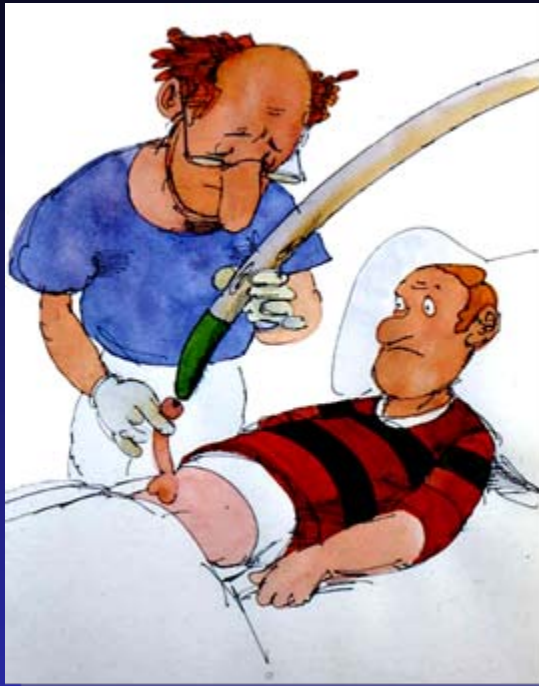Anticholinergika

Alpha-Blocker

Botulinum-A-Toxin
in den Sph.ext.

Antispastika

Behandlungsoptionen bei Reflexblase



Intermittierender
Katheterismus

Anticholinergika
oral

Anticholinergika
transdermal

Anticholinergika
intravesikal

Botulinum-A-Toxin
in den Detrusor

Neuromodulation





Reflexentleerung

durch Triggern
(Klopfen)

Ziele der neuro-urologischen Behandlung

Geringstmögliche Morbidität durch

- Erhalt der
 - Nierenfunktion (normaler OHT)
 - Speicherfunktion der Blase
- Erzielung einer
 - ausgeglichenen (druckarmen, restharnfreien)
Blasenentleerung



Ziele der neuro-urologischen Behandlung

Größtmögliche Lebensqualität durch

- **Kontinenz**
(ggf. optimale Versorgung der Inkontinenz)
- **Unabhängigkeit** von fremder Hilfe
- Erhalt der **Fertilität** und sexuellen (Rest-) Funktionen
- **Mobilität**

Danke für Ihre Aufmerksamkeit

